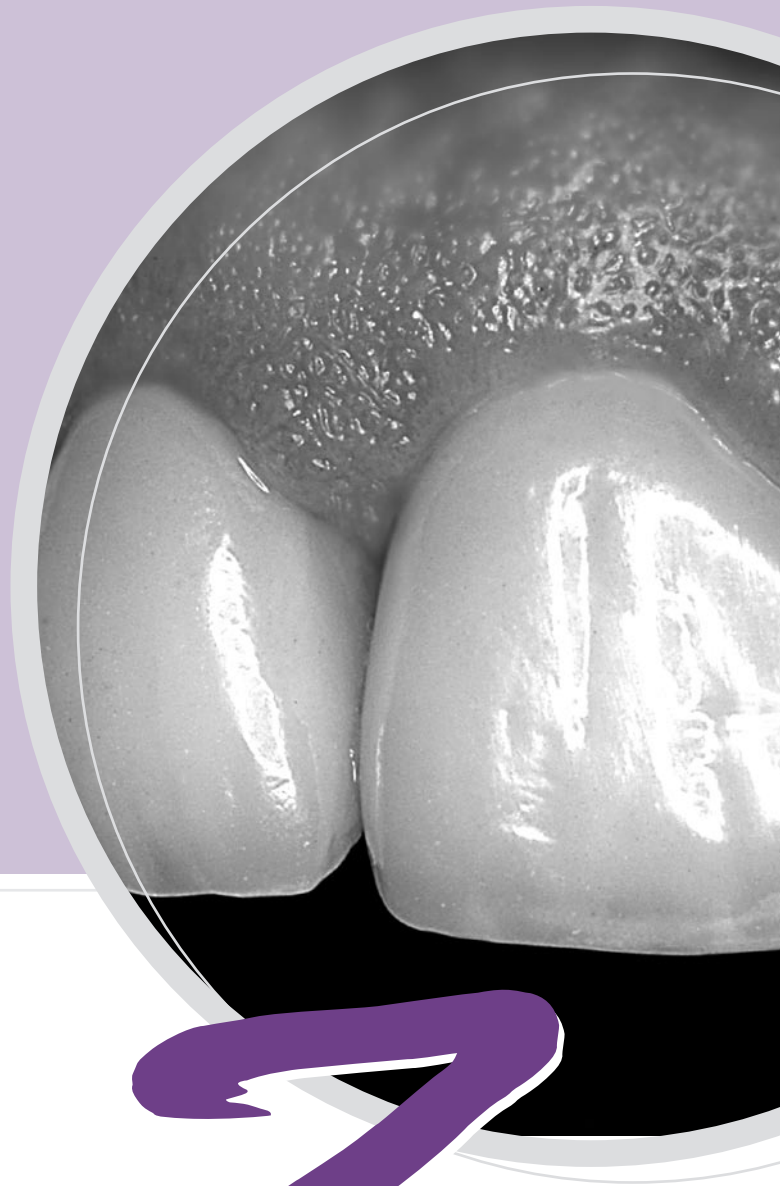


Präparationsanleitung



Der Werkstoff

- Zirkonoxid hat sich als hochfester Gerüstwerkstoff seit mehr als zehn Jahren in der Zahnheilkunde bewährt. Dieses Material mit einer Biegefestigkeit von > 1000 MPa ermöglicht es erstmals, auch weitspannige Brücken im Seitenzahngebiet herzustellen. Einproben mit Überprüfung der Okklusion, provisorische Zementierung und konventionelle definitive Zementierung sind möglich und vereinfachen das Behandlungsprotokoll.

Vollkeramische Kronen mit einem ZENO® Gerüst bieten eine hervorragende Ästhetik (Bild 1, 2, 3), da Zirkonoxid ein weißer transluzenter Werkstoff ist bzw. dentinähnlich gefärbt werden kann. Die geringe Plaqueaffinität und die niedrige Wärmeleitfähigkeit machen das biokompatible Material zum idealen Gerüstwerkstoff in der Prothetik.

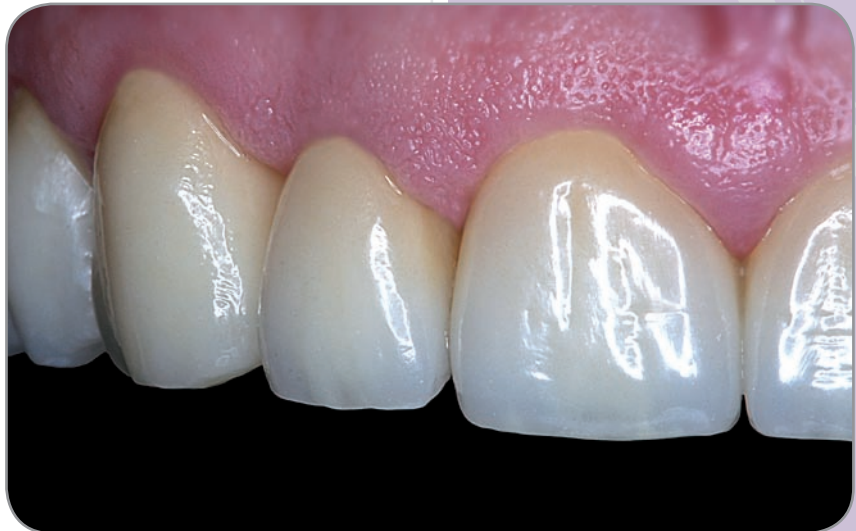

Bild 1
Hochästhetische ZENO® Frontzahnkronen;
Ausführung ZTM F. Wüstefeld, Hannover

Indikation

- Grundsätzlich können mit dem ZENO® Tec System Teilkronen, Kronen und Brücken im Front- und Seitenzahnbereich gefertigt werden.

Als Kontraindikation gilt ein reduziertes Platzangebot im Bereich der Brückenkonnectoren, deren Querschnitt ausreichend dimensioniert werden muss.

Bei Bruxismus ist im Einzelfall zu entscheiden, ob eine Vollkeramik-Restaurations indiziert ist oder einer Metallkaufäche der Vorzug gegeben werden sollte.

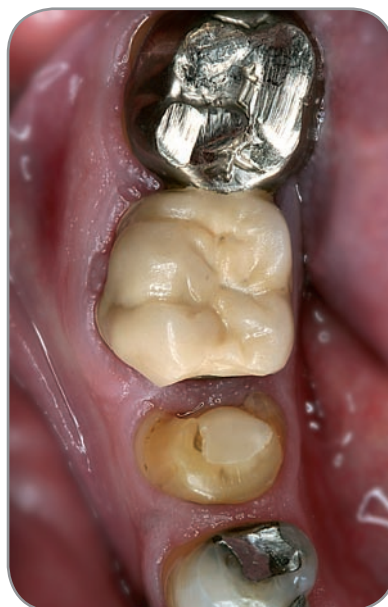

Bild 2
Vorher: Insuffiziente Versorgung
im Seitenzahnbereich

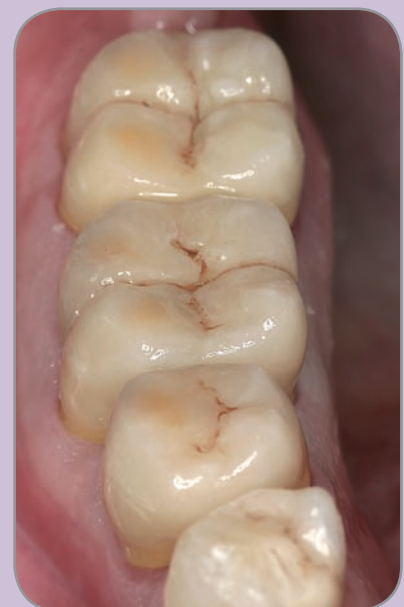
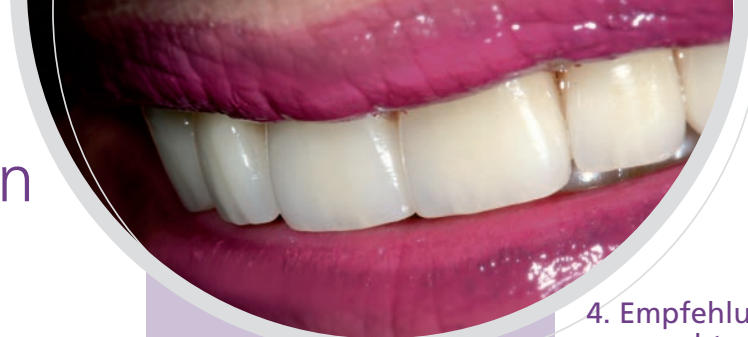
Bild 3
Nachher: ZENO® Kronen
nach der Eingliederung

Präparation



1. Vorbereitung

- Vor Behandlungsbeginn (und vor Anästhesie) wird in aufrecht sitzender Position ein Okklusionsprotokoll mit Hilfe von Shimstockfolie erstellt, um die Kontaktsituation später an den einartikulierten Modellen zu überprüfen.

2. Vorhandene Wurzelstifte

- Zirkonoxid hat als semiopakes Gerüstmaterial die Potenz, vorhandene Stiftrestorationen abzudecken. Es können also intakte, oft nur sehr schwer entfernbare alte Stiftaufbauten im Zahn belassen werden.

Bei hochästhetischen Frontzahnkronen mit grazilen Gerüsten von 0,4 mm Wandstärke empfiehlt es sich, einen vorhandenen Metallstift mit einem zahnfarbenen Komposit abzudecken oder die Opazität des Gerüsts durch eine größere Wandstärke zu erhöhen.

Im Idealfall soll ein neuer Stift dentinadhäsiv eingesetzt werden. Dazu haben sich glasfaserverstärkte Kompositstifte aufgrund ihrer dentinähnlichen Elastizität und Optik bewährt.

3. Aufbaumaterial

- Bei kleinen Defekten bieten sich als preisgünstige Aufbaufüllung verstärkte Glasionomerezemente an. Größere Defekte sollten mit Kompositmaterialien dentinadhäsiv aufgebaut werden. Kompomere sind ungeeignet, da sie durch Quellung expandieren und dadurch Druck auf die Keramik ausüben können.

4. Empfehlungen für keramikgerechtes Präparieren

- Als Präparationsinstrumente der Wahl kommen die aus dem Set 4479 zur Zirkonoxid-Präparation nach Dr. H. v. Blanckenburg, Fa. Brasseler (**Bild 4a**) bekannten Schleifkörper zum Einsatz. Ebenfalls geeignet ist das Zirkonoxid-Präparationsset nach Dr. Beuer (**Bild 4b**).

Grundsätzlich sollte für Zirkonoxid immer eine reduzierte anatomische Form mit gerundeten Kanten präpariert werden. Diese ermöglicht dem Zahntechniker eine höckerunterstützende Gerüstgestaltung bei gleichmäßigen Schichtdicken. Die Schichtdicken, die für die spätere Restauration benötigt werden, sind den Vorgaben für die Metallkeramik sehr ähnlich. Das Vorurteil, eine Vollkeramikversorgung gehe mit erhöhtem Zahnhartsubstanzenverlust einher, stimmt nicht.

Im Frontzahnbereich ist bei Einzelkronen ein Zirkonoxidgerüst mit einer Schichtdicke von 0,4 mm ausreichend. Im Seitenzahngebiet und bei Brückenankern sollten 0,5 bis 0,6 mm eingeplant werden. Die Verblendung benötigt dann noch einmal ca. 1,0 bis 2,0 mm im okklusalen/incisalen Bereich (analog der VMK-Technik).

Der Konuswinkel des präparierten Zahnstumpfes sollte ca. 4° betragen. Er ermöglicht einen optimalen Scanvorgang im Labor und stellt eine ausreichende mechanische Verankerung der Zahnkrone auf dem Zahnstumpf sicher.

Der größte Umfang des präparierten Zahnes liegt deutlich sichtbar im Bereich der gingivalen Präparationsgrenze. Dabei spielt es keine Rolle, ob eine ausgeprägte Hohlkehle oder eine Stufe mit abgerundeter Innenkante präpariert wird. Marginal ist eine zirkuläre gleichmäßige Schnitttiefe von 1,0 mm anzustreben.



Bild 4a
Ergonomisches Präparationsset nach Dr. H. v. Blanckenburg



Bild 4b
ZENO® Präparationsset nach Dr. Beuer

5. Rationelle Durchführung der Präparation – step-by-step

Tipp: Eine epigingivale Präparation erleichtert alle Arbeitsschritte bis hin zur Eingliederung.

■ Schritt 1:

Reduktion der axialen Zahnflächen mit einem grobkörnigen Diamantschleifkörper (**Bild 5, 6**). Dabei sollte in einem Arbeitsgang die marginale Hohlkehle mit einer Schnitttiefe von 1 mm festgelegt werden.

Tipp! Eine akzentuierte Präparationsgrenze in ihrer endgültigen Lage dient für das spätere Finieren als Leitschiene. Das Instrument gleitet später sicher geführt auch in schwer zugänglichen Bereichen auf dieser initialen Stufe/Hohlkehle!

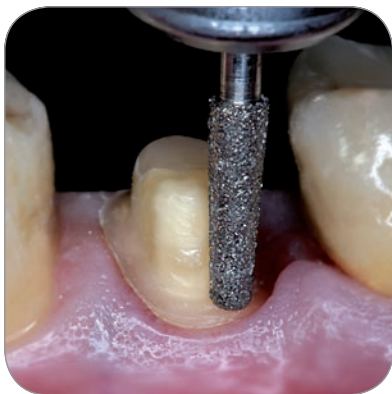

Bild 5
Schritt 1: Vorpräparation mit grobkörnigem Diamantschleifkörper für den Seitenzahnbereich

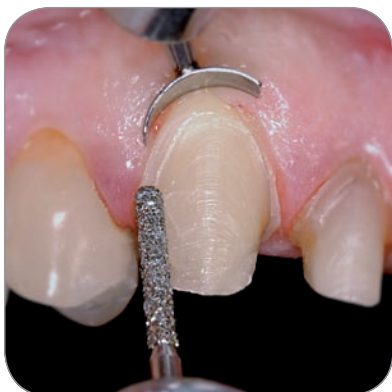

Bild 6
Schritt 1: Dünneres Instrument für den Frontzahnbereich, deutliche Hohlkehle erleichtert alle weiteren Arbeitsschritte

■ Schritt 2:

Anatome h öckerunterstützende Gestaltung des okklusalen Reliefs bzw. Reduktion der lingualen Konkavität bei Schneidezähnen (**Bild 7, 8**).

Tipp! Auf ausreichend Platz (**Bild 9**) achten Kontrolle mittels Wachplatte oder mit Silikoncheckbiss.

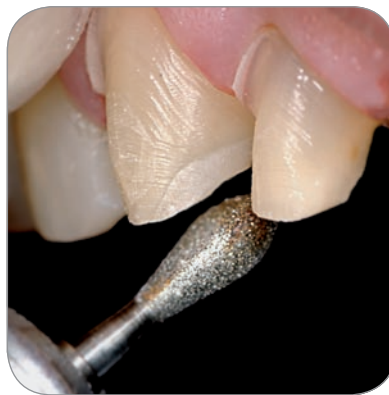

Bild 7
Schritt 2: Lingualer Substanzabtrag an Frontzähnen

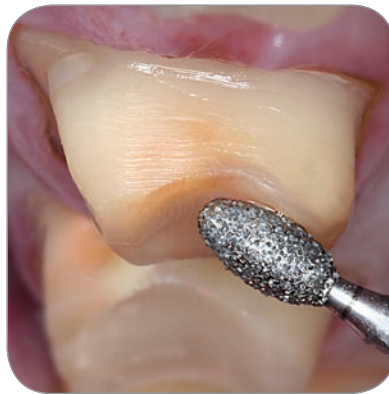

Bild 8
Schritt 2: Okklusaler Substanzabtrag an Molaren

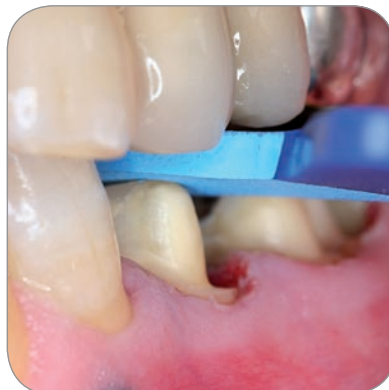

Bild 9
Kontrolle des geschaffenen Platzangebots mittels Checkbiss

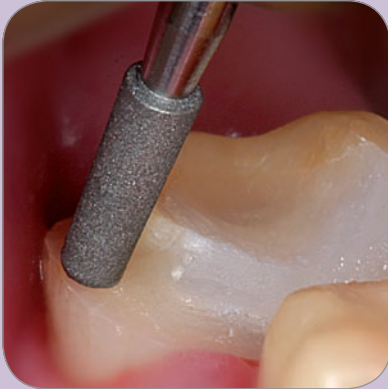

Bild 10
Schritt 3: Kurzer Finierer für Teilkronen und schwer zugängliche Bereiche

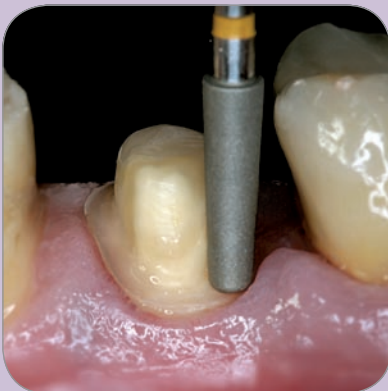

Bild 11
Schritt 3: Konischer Finierdiamant für Molaren

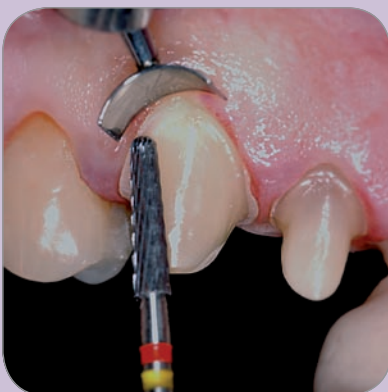

Bild 12
Schritt 3: Spezieller Hartmetall-Finierer; ergonomisch für Front- und Seitenzahnbereich

■ Schritt 3:

Finieren der Präparation mit einem leicht konischen Finierdiamanten (**Bild 10, 11**) oder mit einem speziellen konischen Hartmetallfinierer und (**Bild 12**) reduzierter Drehzahl.

Dieses Universalinstrument aus dem Set bietet aufgrund unterschiedlicher Verzahnungen an Schaft und Spitze die Möglichkeit in einem Arbeitsgang die Stufe sehr glatt und atraumatisch zu finieren sowie die Zahnwände bei einer definierten leichten Rauigkeit zu glätten. Die feinstverzahnte Spitze läuft sehr ruhig und gleichmäßig auf der bei der Vorpräparation festgelegten Stufe. Die Gingiva wird durch das atraumatische Instrument dabei nicht verletzt. Der Schaft hingegen hinterlässt eine für die Retention der Krone optimale Oberflächenstruktur.

Tipp! Konisches Instrument leicht nach außen kippen. Sollte bei der Vorpräparation eine „Dachrinne“ präpariert worden sein, wird diese nun sehr einfach und effizient geglättet (**Bild 13**).

In Sonderfällen können auch mit einem Abrichtdiamanten individualisierbare keramische Schleifkörper zum Einsatz kommen (**Bild 14, 15**).

■ Schritt 4:

Abrunden aller Kanten mit Finierern oder keramischen Schleifkörpern (**Bild 16**). Da sich Zirkonoxid heute nur durch Ausschleifen aus industriell vorgefertigten Rohlingen bearbeiten lässt, muss dem bei der Präparation Rechnung getragen werden. So dürfen vor allem im Frontzahnbereich keine spitzen Kanten stehen bleiben.

Cave! Keine Politur des Zahnstumpfes.

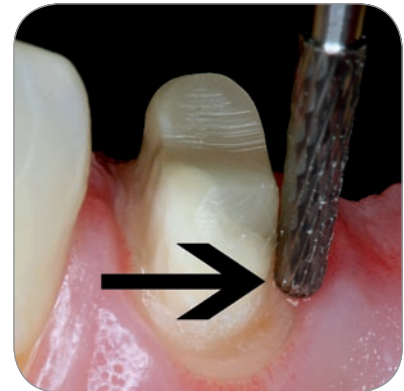


Bild 13
Besonders sicheres und atraumatisches Finieren der akzentuierten Hohlkehle

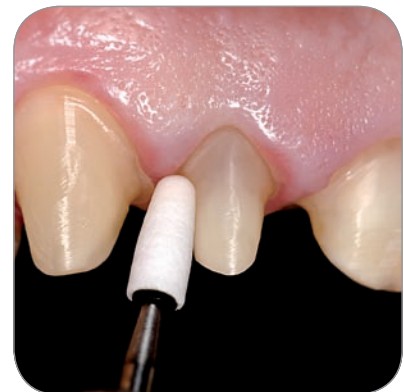

Bild 14
Individuelle Formung eines keramischen Schleifkörpers für Sonderfälle mittels Abrichtdiamant



Bild 15
Finieren der Präparation und Runden aller Kanten

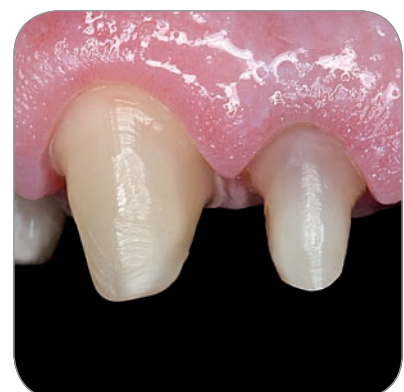

Bild 16
Fertige Präparation

Abformung

■ Die Abformung mit einem Präzisionsabformmaterial ist auch für Zirkonoxidrestaurationen unerlässlich (**Bild 17, 18**). Eine Möglichkeit der Darstellung der Präparationsgrenzen und Verdrängung der Gingiva ist die Applikation von ungetränkten Retraktionsfäden. Hier hat sich die sog. V-Technik bewährt. Es wird zuerst ein Retraktionsfaden der Stärke 1 zirkulär um den Zahnstumpf in den Sulkus gelegt und anschließend der dickere Faden darüber platziert. Beide Fäden verbleiben für 10 Minuten im Sulkus. Dann wird der dickere Faden entfernt, bei Vorliegen blutungsfreier Verhältnisse und zirkulär sichtbarer Präparationsgrenze kann die Abformung erfolgen.

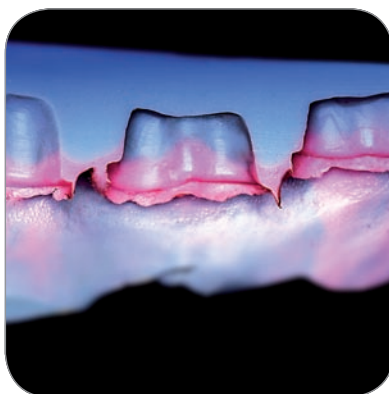


Bild 17
Schnitt durch eine
(Hydrokolloid)-Abformung



Bild 18
Abformung; alle Konturen sind
deutlich erkennbar

Alternativ oder ergänzend zur Fudentechnik kann auch das Elektrotom oder der Laser zur Darstellung der Präparationsgrenze unterstützend eingesetzt werden, wobei vor allem im sichtbaren Bereich alle Techniken der Gingivaretraktion äußerst schonend betrieben werden müssen. Der Einsatz des Elektrotoms ist nur mit der dünnsten Sonde zur Eröffnung des Sulkus sinnvoll. Die anschließende Abformung sollte mit individualisierten oder individuellen Löffeln erfolgen.

Als Abformmaterial der Wahl sollte Polyether in der einzeitig-einphasigen Technik oder Hydrokolloid verwendet werden. Nach Entnahme der Abformung wird diese unter dem Stereomikroskop oder der Lupenbrille beurteilt und ggf. wiederholt. Die Abformung ist die Visitenkarte des Zahnarztes.

Provisorische Versorgung

■ Eine im zahntechnischen Labor auf dem Situationsmodell hergestellte Tiefziehschiene aus Polyethylen stellt die beste Hohlform für das Provisorium dar. Zur Kontrolle der Schichtdicken der Präparation kann sie vor der Abformung in den Mund gesetzt werden und der Substanzabtrag durch die durchsichtige Schiene beurteilt werden. Brückensituationen können durch Ergänzung eines konfektionierten Zahnes auf dem Situationsmodell und anschließender Schienenherstellung perfekt provisorisch versorgt werden. Gleichzeitig wird somit auch durch die Verblockung der Zähne ein Wandern der Pfeiler verhindert.

Zur Kontrolle der Härtung wird zunächst eine erbsengroße Probe auf das Behandlungstray gedrückt und dann die Schiene an den Pfeiler- und evtl. Brückengliedstellen mit Autopolymerisat aufgefüllt in den Mund gesetzt. Der Patient wird aufgefordert zu schließen. Mit der Probe auf dem Behandlungstray wird geprüft, wann der Kunststoff

von der zähplastischen Phase in die Polymerisationsphase mit Wärmeentwicklung übergeht. Kurz nach diesem Übergang wird die Schiene aus dem Mund entnommen und in das 50 °C warme Wasserbad gesetzt, um die Aushärtung zu beschleunigen. Das Provisorium wird nun aus der Schiene entnommen und ausgearbeitet. Die Endausarbeitung sollte, wenn möglich, am Poliermotor im zahntechnischen Labor stattfinden. Nach der Grobpolitur mit Bimsstein wird das Provisorium wieder am Patienten einprobiert, statische und dynamische Okklusion kontrolliert und korrigiert, der marginale Abschluss und die Approximalkontakte überprüft.

Mit dem ZENO® Tec System ist es dem Zahntechniker auch möglich, innerhalb weniger Stunden ein CAD/CAM gefertigtes Langzeitprovisorium aus PMMA zu fräsen (**Bild 19**).

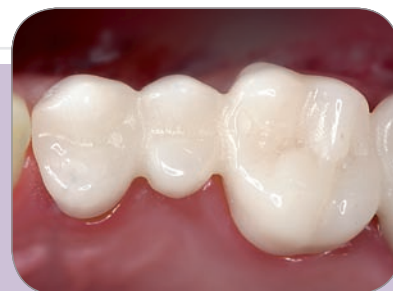

Bild 19
Provisorische Versorgung

Tipp! Das Provisorium im Frontzahnbereich labial ca. 0,5 mm kürzen, um keinen Reiz auf die Gingiva auszuüben und Rezessionen vorzubeugen.

Anschließend wird das Provisorium am Poliermotor hochglanzpoliert und mit einem eugenolfreien Zement auf den präparierten Zähnen befestigt (**Bild 20**).

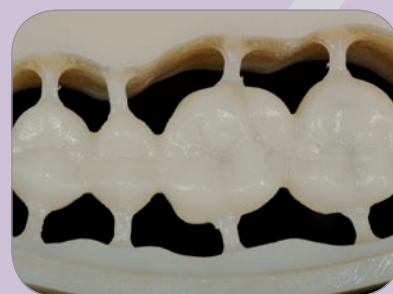

Bild 20
ZENO® Tec gefertigtes PMMA Provisorium

Gerüsteinprobe optional

■ In besonderen Fällen kann die Einprobe des Zirkonoxidgerüstes vor der Fertigstellung sinnvoll sein. Dabei sollte die marginale Passung mit Hilfe eines dünnfließenden Abformmaterials, das in die Restauration gefüllt wird und den Raum zwischen Zahn und Restauration ausfüllt, überprüft werden. Anschließend ist das Gerüst mit Alkohol zu reinigen, damit keine Silikontrennschicht im Gerüst verbleibt. Nach der Aushärtung wird die Restauration aus dem Mund entnommen. Bei gutem Randschluss sollte das Material scharf am Kronenrand abreißen. Auch eine Remontage, bei der das Zirkonoxidgerüst als Basis dient, ist zu diesem Zeitpunkt ideal möglich.

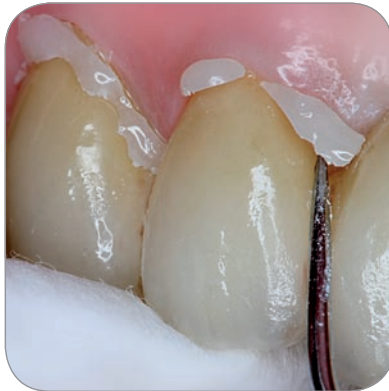

Bild 21
Zementierung mit Dualzement;
einfaches Entfernen der Überschüsse



Bild 22
Hohe Transluzenz und Lichttransmission
bis in den Sulcus und die Gingiva

Eingliederung

■ Nach Kontrolle von Okklusion, Farbe und Approximalkontakten kann die Restauration nun im Mund befestigt werden.

Die Frage Kleben oder Zementieren wird heute noch sehr widersprüchlich diskutiert. Ob mit Phosphatzement als Handmischvariante oder Glasionomierzement im Kapselpräparat spielt klinisch keine Rolle. Auch adhäsive Befestigung mit Autopolymerisaten oder Dualzementen ist möglich (z.B. RelyX® Unicem, 3M ESPE; Panavia F, KURA-RAY DENTAL). Das transluzente Material ermöglicht eine Lichtleitung von der Restauration in den Zahnstumpf und über die Präparationsgrenze hinaus ins Wurzeldentin. Es kommt bei paramarginaler Präparation nicht zur Demaskierung der Zementfuge (**Bild 21, 22**).

Trepanation und Entfernung

■ Auch wenn Zirkonoxidrestorationen aufgrund der geringen Wärmeleitfähigkeit einen guten Isolationsschutz für die Pulpa darstellen, so kann doch eine endodontische Behandlung an versorgten Zähnen nötig sein. Dazu ist es wichtig, folgendes Vorgehen zu beachten: Zuerst sollte die Verblendkeramik mit einem groben Diamantschleifer an der zu trepanierenden Stelle komplett entfernt werden. Erst dann wird das Gerüst ebenfalls mit einem groben Diamanten perforiert. Hierbei sollten die Achse des Schleifkörpers und die Zirkonoxidoberfläche einen Winkel von

ca. 45° bilden, d. h. der Schleifkörper tangential angesetzt werden. Damit ist eine Kühlung des Diamanten jederzeit gewährleistet und es wird nicht durchgeglüht (**Bild 23**).

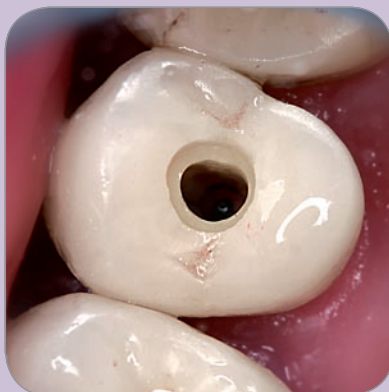

Bild 23
Trepanation einer ZENO® Krone;
auf hohe Wasserkühlung achten!

Das Vorgehen bei der Entfernung einer Restauration ist analog. Eventuell kann es erforderlich sein, die Verblendkeramik aus den Approximalräumen zu entfernen, um die Restauration dann auseinander brechen zu können.

Insgesamt gesehen lässt sich eine Zirkonoxidversorgung ähnlich schnell trepanieren oder entfernen wie eine Restauration mit einem Gerüst aus einer Nichtedelmetalllegierung.

WIELAND

Dental Division

WIELAND Dental + Technik
GmbH & Co. KG
Schwenninger Straße 13
75179 Pforzheim, Germany

Fon +49 72 31 / 37 05-0
Fax +49 72 31 / 35 79 59

www.wieland-international.com
info@wieland-international.com

Niederlassungen/ ZENO® Kompetenzzentren

WIELAND Dental + Technik
GmbH & Co. KG
Niederlassung Berlin
Wexstraße 2
10825 Berlin, Germany
Fon +49 30 / 8 57 57 76
Fax +49 30 / 8 57 57 777

WIELAND Dental + Technik
GmbH & Co. KG
Niederlassung Dresden
Bautzner Straße 20
01099 Dresden, Germany
Fon +49 3 51 / 81 70 30
Fax +49 3 51 / 81 70 35 5

WIELAND Dental + Technik
GmbH & Co. KG
Niederlassung Düsseldorf
Sternstraße 28-30
40479 Düsseldorf, Germany
Fon +49 2 11 / 4 91 96 97-0
Fax +49 2 11 / 4 91 96 97-77

WIELAND Dental + Technik
GmbH & Co. KG
Niederlassung Hannover
Königstraße 9
30175 Hannover, Germany
Fon +49 5 11 / 31 20 32
Fax +49 5 11 / 31 87 99

Vertretung

Michael Flussfisch GmbH
Friesenweg 7
22763 Hamburg, Germany
Fon +49 40 / 86 07 66
Fax +49 40 / 86 12 71

Zahnärztliche Arbeiten:
Dr. Hartmut von Blanckenburg

Zahntechnische Arbeiten:
ZTM Frank Wüstefeld

Internationale Vertretungen

WIELAND Dental + Technik ist weltweit vertreten. Finden Sie Ihren Ansprechpartner in Ihrem Land unter www.wieland-international.com oder rufen Sie uns an unter Telefon +49 72 31 / 37 05-0.

ZENO Hotline:
Tec System
0800 - Z E N O® T E C
9 3 6 6 8 3 2

Vertrieben durch: